



Klinisches Screening für HNO-Ärzte bei potenziell somatosensorischem Tinnitus aurium

Der SOMASENSO-Check zur Identifikation von manualmedizinisch relevanten Funktionsstörungen

Anett Reißhauer^{1,4} · Isabelle Hoffmann¹ · Birgit Mazurek² · Norman Best³ · Max E. Liebl¹

¹ Arbeitsbereich Physikalische Medizin, Charité – Universitätsmedizin Berlin, corporate member of Freie Universität Berlin and Humboldt-Universität zu Berlin, Berlin, Deutschland

² Tinnituszentrum, Charité – Universitätsmedizin Berlin, corporate member of Freie Universität Berlin and Humboldt-Universität zu Berlin, Berlin, Deutschland

³ Zentrum für Physikalische und Rehabilitative Medizin, Sophien- und Hufeland-Klinikum Weimar, Weimar, Deutschland

⁴ Arbeitsbereich Physikalische Medizin, Charité – Universitätsmedizin Berlin, Berlin, Deutschland

Zusammenfassung

Hintergrund: Ein somatosensorischer Tinnitus ist mit Funktionsstörungen der Halswirbelsäulenregion und/oder der Kiefergelenkregion vergesellschaftet. Hier kann die manuelle Medizin hilfreich sein. Die diagnostischen Kriterien für einen somatosensorischen Tinnitus sind jedoch nur z. T. aus der spezifischen Anamnese abzuleiten, teils sind darüber hinaus klinisch-manuelle Untersuchungstechniken notwendig. Ziel der Arbeit war es, ein pragmatisches, in der HNO-Praxis im Sitzen durchführbares Screeninginstrument auf somatosensorischen Tinnitus zu entwerfen.

Material und Methoden: In einem modifizierten Delphi-Verfahren identifizierte eine Gruppe aus Manualmedizinerinnen und HNO-Ärztinnen geeignete manualmedizinische Verfahren und bewertete sie auf ihre Durchführbarkeit in der HNO-Arztpraxis.

Ergebnisse: Der SOMASENSO-Check ist eine pragmatische Untersuchungshilfe, die HNO-Ärztinnen die Identifizierung potenzieller somatosensorischer Tinnituspatientinnen erleichtert.

Schlussfolgerung: Die technische Schwierigkeit und mangelnde Test-Retest-Reliabilität vieler manueller segmentaler Funktionstests führte zu einer Fokussierung auf die Detektion von Bewegungsstörung, Schmerz und Tinnitusmodulation.

Schlüsselwörter

Komplementäre Therapien · Ganzheitliche Gesundheitsversorgung · Physikalische Therapiemodalitäten · Somatosensorische Erkrankungen · Manuelle Therapie



QR-Code scannen & Beitrag online lesen

Somatosensorischer Tinnitus ist mit Funktionsstörungen der Halswirbelsäulenregion und/oder der Kiefergelenkregion vergesellschaftet. Hier kann die manuelle Medizin hilfreich sein. Doch welche Patientinnen und Patienten soll eine HNO-Praxis zum Manualmediziner überweisen? Es ist ein niedrigschwelliges Screening nötig, welches in der HNO-

Praxis sicher und sensitiv angewendet werden kann.

Somatosensorischer Tinnitus

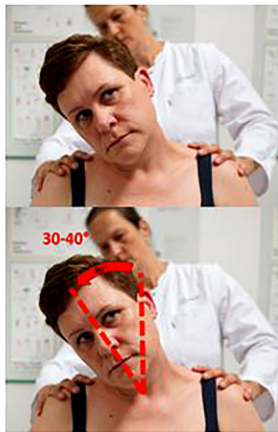Somatosensorischer Tinnitus aurium (SST) ist eine klinisch bedeutsame Untergruppe des chronischen subjektiven Tinnitus. Die Pathogenese ist dabei noch unvollständig verstanden. Klar ist jedoch, dass es eine Ver-

SOMASENSO-CHECK

Untersuchungshilfe bei somatosensorischem Tinnitus aurium

Wann sollte eine manualmedizinische Untersuchung erfolgen?

1. Bei klaren *anamnestischen Hinweisen* auf eine Tinnitus-Modulation
2. Bei Vorliegen **jeglicher Modulation** bei der nachfolgenden *klinischen Untersuchung*
3. Bei Vorliegen von **≥3 auffälligen Befunden** der nachfolgenden *klinischen Untersuchung*



HWS-Seitneige

Aktives Bewegungsausmaß messen:

- Die Untersucherhände liegen jeweils flach und sanft auf den Schultern
- Patient führt ohne Schulterheben das Ohr zur jeweiligen Schulter

Bewertung:

- Normal: 30-40° symmetrisch
- Auffällig:
reduziertes Bewegungsausmaß,
Ausweichbewegung, Schmerz

Abb. 1 ▲ SOMASENSO-CHECK-Algorithmus; HWS-Seitneige. (© A. Reißhauer)

schaltung zwischen somatosensorischem und auditorischem System gibt: So wird etwa der Nucleus cochlearis dorsalis durch somatosensorische Einflüsse disinhibiert, und klinisch zeigt sich in manchen Fällen eine Modulation der Geräusche durch Bewegungen von Kopf, Halswirbelsäulen(HWS)-Region oder Augen, zudem ist – vice versa – bei Funktionsstörungen des Kiefergelenks die Prävalenz von Tinnitus deutlich erhöht [1–3].

Ein internationaler Delphi-Prozess erarbeitete Kriterien, die auf einen starken somatosensorischen Einfluss auf das Ohrgeräusch hindeuten [4]. Hierbei sind besonders anamnestische Angaben zur Geräuschmodulation durch Bewegungen relevant.

Auch wurden speziell im Bereich der Halswirbelsäulen- und Kiefergelenke so-

wie der umgebenden Muskulatur entsprechende segmentale Gelenkfunktionsstörungen und Muskeltriggerpunkte [5] identifiziert, sodass teils auch von einem zervikogenen somatosensorischen Tinnitus gesprochen wird [6]. Eine randomisierte kontrollierte Studie (RCT) postulierte die Bedeutung spezifischer nuchaler Streckmuskeln (v.a. M. semispinalis capitis und M. splenius capitis) sowohl für die Diagnostik als auch für die manuelle Therapie [7]. Eine Behandlung von „physikalischen“ Beschwerden wurde auch in der aktuellen S3-Leitlinie aufgenommen [8]. Die diagnostischen Kriterien für einen somatosensorischen Tinnitus sollten daher eine

- somatosensorische Modulation,
- spezifische Tinnituscharakteristika, sowie
- spezifische Begleitsymptome

umfassen [4]. Nur z. T. sind diese jedoch aus der spezifischen Anamnese abzuleiten, die körperliche Untersuchung kann ebenso wegweisend sein, mit einem SST vergesellschaftete Störungen der HWS und Kiefergelenkregion zu detektieren [4]. Teils sind darüber hinaus Untersuchungstechniken notwendig, die manualmedizinische Grundkenntnisse erfordern. Eine Arbeitsgruppe aus Regensburg schlägt ein ausführliches manualmedizinisches Untersuchungsprogramm vor [9]. In Praxi erfolgt die Erstvorstellung von Patientinnen und Patienten mit Ohrgeräusch häufig jedoch bei Hals-Nasen-Ohren-Ärzten ohne manualmedizinische Zusatzausbildung. Bei der bekannten Häufigkeit der Diagnose „Tinnitus aurium“ und der Zahl der Neuerkrankungen ist eine regelhafte Überweisung zur manualmedizinischen Exploration jedoch unnötig und unökonomisch.

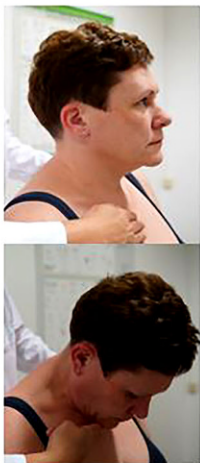
Pragmatisches Screening

Daher ist ein an der HNO-ärztlichen Praxis orientiertes kombiniertes anamnestisches und manualmedizinisches Screening sinnvoll, um mit möglichst hoher Sensitivität die betreffenden Patientinnen und Patienten mit SST zu identifizieren, nachrangig aber diejenigen ohne Hinweis auf SST auszuschließen.

Das Ohrgeräusch ist als potenziell somatosensorisch modulierbar einzustufen, wenn sich klare Hinweise ergeben (a) bereits aus den von Michiels zusammengetragenen, überwiegend anamnestischen Kriterien, oder (b) aus den pragmatischen klinischen Untersuchungen des hier vorgestellten SOMASENSO-Checks.

Hierzu entwickelte eine interdisziplinäre Expertenrunde aus Manualmedizinern (Fachärzten für Physikalische und Rehabilitative Medizin mit Zusatzweiterbildung Manuelle Medizin) und HNO-Ärzten – die Autoren dieses Beitrages – in einem modifizierten Delphi-Verfahren zwischen 06/2023 und 04/2024 eine einfache klinische Untersuchungshilfe.

Bedingungen für diese Untersuchungshilfe waren,



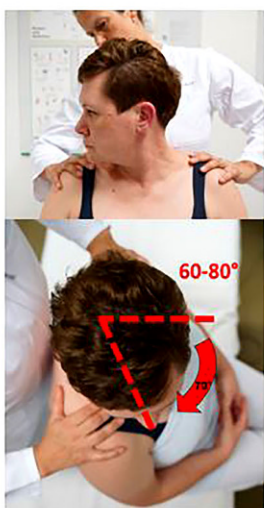HWS-Anteversion / Kinn-Jugulum-Abstand

Aktives Bewegungsausmaß messen:

- rechte Hand liegt auf dem Sternum des Patienten
- Patient wird aufgefordert das Kinn maximal „auf die Brust zu nehmen“
- Abstand zwischen Kinn und Jugulum in „Querfingerbreite“ (QF)

Bewertung:

- Normal: KJA 0-2 QF
- Auffällig: KJA > 2 QF



HWS-Rotation

Aktives Bewegungsausmaß messen:

- Die Untersucherhände liegen jeweils flach und sanft auf den Schultern
- Patient rotiert den Kopf endgradig nach rechts und links

Bewertung:

- Normal: 60-80° symmetrische Rotation
- Auffällig: reduziertes Bewegungsausmaß, Ausweichbewegung, Schmerz

Abb. 2 ▲ Kinn-Jugulum-Abstand und Halswirbelsäulen(HWS)-Rotation. (© A. Reißhauer)

- den praktischen Erwägungen der Anwendbarkeit in einer HNO-Praxis genügen können und
- gleichzeitig die klinische Untersuchung auf die Kriterien zur Untersuchung der somatosensorischen Modulation des Tinnitus zu beinhalten.

Patienten, die auf diese Weise detektiert werden, können im weiteren Verlauf an Manualmediziner zur weiteren differenzierten Untersuchung und Behandlung überwiesen werden. Dieser Beitrag beinhaltet keine Studien an Menschen oder Tieren.

Untersuchungshilfe „SOMASENSO-Check“

Die **Abb. 1, 2, 3 und 4** stellen die ausgewählten Screeninguntersuchungen und die diagnostischen Kriterien dar.

Detektion von Tinnitusmodulation, Bewegungsstörung und Schmerz

Zu den vorgeschlagenen Testverfahren: Jede wie auch immer geartete Modulation des Ohrgeräuschs durch Bewegung oder Berührung bei der Untersuchung muss dazu führen, dass zumindest der Verdacht besteht, den Tinnitus beeinflussen zu können, und stellt daher aus Sicht

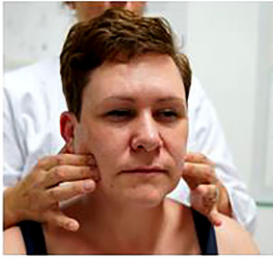der Autoren eine Indikation zur Vorstellung beim manualmedizinisch versierten Untersucher dar. Insbesondere die Mandibulaprotrusion scheint hier – empirisch – eine sensitive Untersuchung zu sein.

Da Bewegungsstörungen und Schmerzen in der kranio-mandibulären Region und der HWS-Region sehr häufig sind, sollte – bei Nichtvorliegen einer Tinnitusmodulation – das Ausmaß dieser Störungen bei der Bewertung relevant sein. Daher schlagen die Autoren vor, die Einschränkung des Bewegungsumfanges der Halswirbelsäule, die Muskelpalpation von M. masseter und sternocleidomastoideus sowie die Funktionsprüfung des Kiefergelenks erst mit 3 oder mehr auffälligen Tests der dargestellten klinischen Untersuchungen als auffälliges Screening zu werten.

Segmentale Tests wurden bewusst nicht vorgeschlagen. Derlien et al. zeigten, dass schmerzdetektierende Tests in ausreichendem Maße reliabel sind [10]. Für gezielte manualmedizinisch-osteopathische Untersuchungstechniken, insbesondere für segmentale Untersuchungstechniken, ist dies nicht ohne Weiteres realisierbar. In einer weiteren Studie von Geipel et al. zeigte sich ebenfalls, dass selbst für versierte Untersucher die Wiederholbarkeit gezielter bzw. segmentaler manualmedizinisch-osteopathischer Tests allenfalls für regionale Fragestellungen erzielbar ist [11]. In diesem konkreten Fall ließ sich keine akzeptable Reliabilität für segmentale Untersuchung der oberen HWS-Abschnitte erreichen. Dies änderte sich in dem Moment, als man global die „Kopfgelenkstörung“ als Outcome- bzw. Untersuchungsparameter definierte.

Da die Untersuchung im Sitzen stattfinden soll, kommt eine orientierende Palpation des Zwerchfells als Screening ebenso nicht infrage, auch wenn diese aus manualmedizinischer Sicht wertvoll wäre.

Von einigen Autoren wird postuliert, dass insbesondere eine Irritation des M. splenius capitis und M. semispinalis zu einer Tinnitusmodulation beitragen könne [7]. Die letztlich noch offene Frage, ob diese langfasrigen, bewegungssichernden Muskeln am SST beteiligt sind oder nicht doch eher die darunterliegenden, für die Feinmotorik des Kopfs zuständigen, sog. kurzen Nackenstrecker zwischen dem Okziput und den Segmenten C1



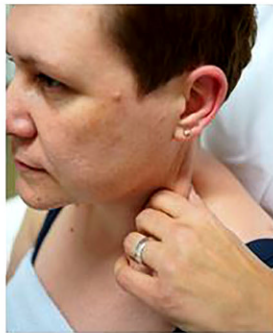Palpation M. masseter

Palpation des Massettermuskels

- Mit den Langfingern Kontakt aufnehmen
- Palpierendes Abtasten

Bewertung:

- Normal: schmerzlos, normale Spannung
- Auffällig: Muskeltonus, Palpationsschmerz (auch im Bereich von Ohr, Zahn, Maxilla oder Mandibula)



Palpation M. sternocleidomastoideus

Palpation des M. sternocleidomastoideus zwischen Daumen und Zeigefinger nacheinander im Seitenvergleich

Bewertung:

- Normal: schmerzlos, normale Spannung
- Auffällig: Muskeltonus, Palpationsschmerz

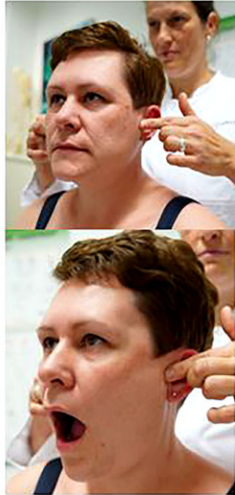Abb. 3 ▲ Muskelpalpation von M. masseter und M. sternocleidomastoideus. (© A. Reißhauer)

und C2, ließe sich durch eine Palpation der ganzen subokzipitalen Gelenkregion überwinden. Technisch würde man hier jedoch im Liegen palpieren, um nicht durch die Vorspannung die Palpationsbefunde zu behindern. Im Sitzen wäre es denkbar, die Palpation der Subokzipitalregion im Pinzettengriff mit am Untersucher abgestützten Kopf vorzunehmen. Diese Abstützreaktion ist wichtig, da sonst keine valide Palpation erfolgen kann, weil die langstreckige Muskulatur, die über den zu palpierenden Muskelschichten liegt, aktiviert ist, um die Haltung und Stellung des Kopfs zu sichern, die bei fehlender Abstützung einer Retroflexion der HWS entspricht. Dies halten wir in der Screeningsituation der HNO-Praxis jedoch nicht für zielführend, sodass letztlich auf diese Palpationstechnik verzichtet wurde.

Die technische Schwierigkeit und mangelnde Test-Retest-Reliabilität vieler manueller segmentaler Funktionstests führte zu einer Fokussierung auf die Detektion von Bewegungsstörung, Schmerz und Tinnitusmodulation.

Weiterführende Untersuchungen bei vorhandener manualmedizinischer Expertise könnten zusätzlich zu den genannten ausgeschlossenen Verfahren dann z. B. eine posturale Befundung, dynamische Bewegungsanalyse, differenzierte Muskelpalpation oder segmentale Gelenkfunktionsuntersuchungen der HWS und der Kopfgelenkregion sein. Aber auch Nervendeckungstests, Provokationstests und die detaillierte Untersuchung des Temporomandibulargelenks einschließlich dessen übergreifender Muskelgruppen bis hin zur enoralen Palpation der Pterygoideusgruppe sind in spezifischeren Diagnostiksituationen angezeigt.

Screeningtests werden eingesetzt, um Krankheiten möglichst früh zu identifizieren und dagegen einzugreifen mit dem Ziel, die Morbidität zu verringern. Screeningtests liefern keine endgültige Diagnose, und Screeningtests „beweisen“ nicht, dass eine Person eine Krankheit hat, sondern liefern einen Verdacht. Auf einen positiven initialen Screeningtest folgt ein weiterer diagnostischer Test, der den Verdacht erhärten soll, in diesem Fall die Vorstellung beim Manualmediziner. Beweisende Test gibt es derzeit nicht. Die somatosensorische Komponente bzw. der SST ist ei-



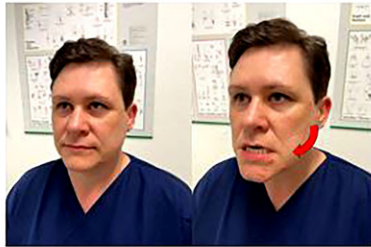
Funktionsprüfung Kiefergelenk

Palpation der Kiefergelenkbewegung:

- Mit den Langfingern vor dem Tragus Kontakt aufnehmen
- Patient öffnet langsam den Mund und schließt ihn wieder

Bewertung:

- Normal: symmetrisch ohne Krepitation
- Auffällig:
Bewegungsausmaß, Asymmetrie, Krepitation oder Reiben



Unterkiefer-Protrusion

Protrusion der Mandibula: Patient führt den Unterkiefer aktiv in maximalen Vorschub

Bewertung:

Auffällig bei Tinnitusmodulation

Abb. 4 ▲ Funktionsprüfung von Kiefergelenk und Unterkieferprotrusion. (© A. Reißhauer)

ne *Diagnosis ex juvantibus*, denn erst die positive Beeinflussung der Symptomatik durch manuelle bzw. physikalische Therapien [12] lässt eine hinreichend sichere Aussage zu.

Eine Sensitivitätsanalyse des SOMA-SENSO-Check wird aktuell geplant.

Fazit für die Praxis

- Der SOMASENSO-Check fasst wichtige Untersuchungstechniken zusammen, um einen somatosensorischen Tinnitus aurium niedrigschwellig zu identifizieren.
- Die Auswahl der Untersuchungstechniken ist auf die Gegebenheiten einer HNO-Praxis pragmatisch zugeschnitten.
- Zusammen mit einer spezifischen Anamnese ergibt sich ein Screeninginstrument, das entsprechende Patientinnen und Patienten „herausfischen“ kann und einer manualmedizinischen Diagnostik und Behandlung zuführen soll.

Korrespondenzadresse



PD Dr. med. Anett Reißhauer

Arbeitsbereich Physikalische Medizin, Charité – Universitätsmedizin Berlin
Charitéplatz 1, 10117 Berlin, Deutschland
anett.reissbauer@charite.de

Danksagung. Herzlicher Dank für die Fotoaufnahmen gebührt Frau Nancy Voigt und Herrn Emmanuel Tsatrafilis.

Funding. Open Access funding enabled and organized by Projekt DEAL.

Datenverfügbarkeit. Die erhobenen Datensätze können auf begründete Anfrage in anonymisierter Form beim korrespondierenden Autor angefordert werden.

Einhaltung ethischer Richtlinien

Interessenkonflikt. A. Reißhauer, I. Hoffmann, B. Mazurek, N. Best und M.E. Liebl geben an, dass kein Interessenkonflikt besteht.

Für diesen Beitrag wurden von den Autor/-innen keine Studien an Menschen oder Tieren durchgeführt. Für die aufgeführten Studien gelten die jeweils dort angegebenen ethischen Richtlinien.

Open Access. Dieser Artikel wird unter der Creative Commons Namensnennung 4.0 International Lizenz veröffentlicht, welche die Nutzung, Vervielfältigung, Bearbeitung, Verbreitung und Wiedergabe in jeglichem Medium und Format erlaubt, sofern Sie den/die ursprünglichen Autor(en) und die Quelle ordnungsgemäß nennen, einen Link zur Creative Commons Lizenz beifügen und angeben, ob Änderungen vorgenommen wurden. Die in diesem Artikel enthaltenen Bilder und sonstiges Drittmaterial unterliegen ebenfalls der genannten Creative Commons Lizenz, sofern sich aus der Abbildungslegende nichts anderes ergibt. Sofern das betreffende Material nicht unter der genannten Creative Commons Lizenz steht und die betreffende Handlung nicht nach gesetzlichen Vorschriften erlaubt ist, ist für die oben aufgeführten Weiterverwendungen des Materials die Einwilligung des jeweiligen Rechteinhabers einzuholen. Weitere Details zur Lizenz entnehmen Sie bitte der Lizenzinformation auf <http://creativecommons.org/licenses/by/4.0/deed.de>.

Literatur

1. Buergers R, Kleinjung T, Behr M, Vielsmeier V (2014) Is there a link between tinnitus and temporomandibular disorders? J Prosthet Dent 111(3):222–227. <https://doi.org/10.1016/j.prodent.2013.10.001>
2. Ralli M, Greco A, Boccassini G, Altissimi G, Di Paolo C, Falasca V, De Virgilio A, Polimeni A, Cianfrone G, de Vincentiis M (2018) Subtyping patients with somatic tinnitus: Modulation of tinnitus and history for somatic dysfunction help identify tinnitus patients with temporomandibular joint disorders. PLoS ONE 13(8):e0202050. <https://doi.org/10.1371/journal.pone.0202050>
3. Simmons R, Dambra C, Lobarinas E, Stocking C, Salvi R (2008) Head, neck, and eye movements that modulate Tinnitus. Semin Hear 29(4):361–370. <https://doi.org/10.1055/s-0028-1095895>
4. Michiels S, Ganz Sanchez T, Oron Y, Gilles A, Haider HF, Erlandsson S, Bechter K, Vielsmeier V, Biesinger E, Nam EC, Oiticica J, de Medeiros ÍRT, Bezerra Rocha C, Langguth B, Van de Heyning P, De Hertogh W, Hall DA (2018) Diagnostic criteria for somatosensory Tinnitus: a Delphi process and face-to-face meeting to establish consensus. Trends Hear. <https://doi.org/10.1177/2331216518796403>
5. Reissbauer A, Mathiske-Schmidt K, Küchler I, Umland G, Klapp BF, Mazurek B (2006) Funktionsstörungen der Halswirbelsäule bei Tinnitus [Functional disturbances of the cervical spine in tinnitus]. HNO 54(2):125–131. <https://doi.org/10.1007/s00106-005-1349-4>

6. Fobbe A, Bökel A, Lesinski-Schiedat A, Gutenbrunner C, Sturm C (2022) Pilotstudie: manualmedizinische Methodenevaluation zur Modulierbarkeit des Leitsymptoms Tinnitus : Eine prospektive randomisierte Studie [Pilot study: evaluation of manual methods for modulating the cardinal symptom tinnitus : A prospective randomized study]. HNO 70(9):675–684. <https://doi.org/10.1007/s00106-022-01198-2>
7. Biesinger E, Reissbaur A, Mazurek B (2008) Die Rolle der Halswirbelsäule und des Kiefergelenks bei Tinnitus. Der sog. somatosensorische Tinnitus (SST) [The role of the cervical spine and the craniomandibular system in the pathogenesis of tinnitus. Somatosensory 56(7):673–677. <https://doi.org/10.1007/s00106-008-1721-2>
8. Mazurek B, Hesse G, Dobel C, Kratzsch V, Lahmann C, Sattel H, Guideline group (2022) Chronic Tinnitus. Dtsch Arztebl Int 119(13):219–225. <https://doi.org/10.3238/arztebl.m2022.0135>
9. Vielsmeier V, van der Loo J, Marcrum SC (2023) Somatosensorischer Tinnitus [Somatosensory tinnitus]. HNO 71(11):731–738. <https://doi.org/10.1007/s00106-023-01372-0>
10. Derlien S (2009) Untersuchungen zu manualmedizinischen Befunden des Krankheitsbildes "Low Back Pain". Jena (Dissertation)
11. Geipel E, Loudovici-Krug D, Best N (2024) Reliability and Prevalence of Manual Medicine Examination Findings in Infancy. Phys Rehab Kur Med. <https://doi.org/10.1055/a-2212-8210>
12. Best N, Seidel E (2022) Consensus conference 2021/2022: physical and rehabilitative medicine—diagnostic and therapeutic options. Phys Rehab Kur Med 32(02):73–81. <https://doi.org/10.1055/a-1767-0652>

Hinweis des Verlags. Der Verlag bleibt in Hinblick auf geografische Zuordnungen und Gebietsbezeichnungen in veröffentlichten Karten und Institutsadressen neutral.

A clinical screening tool for potential somatosensory tinnitus designed for otorhinolaryngologists. The SOMASENSO check for manual identification of relevant dysfunctions

Background: Somatosensory tinnitus is associated with functional disorders of the cervical spine and/or temporomandibular joint region. Manual medicine can be helpful here. However, the diagnostic criteria for somatosensory tinnitus can only partly be derived from the specific anamnesis; in some cases, clinical manual examination techniques are also necessary. The aim of this work was to design a pragmatic screening instrument for somatosensory tinnitus that can be carried out in the ENT practice with a seated patient.

Materials and methods: In a modified Delphi procedure, a group of manual medicine specialists and otorhinolaryngologists identified suitable manual medicine procedures and evaluated them for their feasibility in the ENT practice.

Results: The SOMASENSO check is a pragmatic examination tool that makes it easier for otorhinolaryngologists to identify potential somatosensory tinnitus patients.

Conclusion: The technical difficulty and lack of test–retest reliability of many manual segmental function tests has led to a focus on the detection of movement disorders, pain, and tinnitus modulation.

Keywords

Complementary therapies · Holistic health · Physical therapy modalities · Somatosensory disorders · Manual therapy



Mitglieder der DGHNO-KHC erhalten
30 % Rabatt auf die „HNO“

Mitglieder der DGHNO-KHC erhalten 30 % Rabatt auf die Fachzeitschrift „HNO“

- Ausgewählte Übersichtsbeiträge zu aktuellen Themenschwerpunkten
- Mit CME-Beiträgen Wissen auffrischen und Punkte sammeln
- Prüfungsvorbereitung mit dem Repetitorium Facharztprüfung
- Referate der DGHNO-KHC

12 Hefte pro Jahr

Normalpreis 375 €

DGHNO-KHC Mitgliedspreis: 262,50 € in 2025

zzgl. Versandkosten, inkl. dt. gesetzlicher MwSt.

Jetzt bestellen unter:

<https://www.springermedizin.de/106e-hno/7484262?itemUrl=/hno/products-hno/10048110>

